

Dr. Gabriel Cabrera Zamudio,<sup>1</sup>  
M.M.C. Reginaldo Antonio Alcántara Peraza,  
Dr. Antonio Cruz Ramírez Bobadilla,  
M.M.C. Juan Antonio Pérez Rodríguez

## Discografía lumbar, controversia y actualidad

### RESUMEN

El manejo exitoso del dolor lumbar requiere de una precisa localización anatómica de su origen. La discografía lumbar seguida de una TC, resulta valiosa para determinar la importancia de anomalías discales dudosas o en múltiples niveles, determinando el tipo de herniación y definiendo las opciones quirúrgicas en la evaluación de columnas previamente operadas. En un 89-94% de pacientes, la discografía CT pronostica correctamente el tipo de herniación como protrusión, extrusión, secuestro o disrupción interna. El dato cardinal es la estimulación discal donde el dolor provocado determina si el disco

es el origen del dolor. El diagnóstico y las aplicaciones de la discografía lumbar siempre serán controversiales y esta posición no ha cambiado aún con el advenimiento de la tomografía Computada y la Resonancia Magnética. Esta técnica ha sido utilizada para el estudio de la degeneración discal lumbar y ha proporcionado información no obtenida por otros medios.

### PALABRAS CLAVE

Dolor lumbar. Degeneración discal. Fisuras radiales. Discografía. Dolor

*continúa en la pág. 96*

<sup>1</sup> Del Hospital Central Militar. Boulevard Ávila Camacho esquina Ejército Nacional s/n Col. Lomas de Sotelo, Delegación Miguel Hidalgo, 11200, México D.F. Copias (copies): Dr. Gabriel Cabrera Zamudio E-mail: gabcabz@yahoo.com.mx

### Introducción

#### Discografía lumbar, controversia y papel actual

El dolor lumbar crónico es la segunda causa más común de atención médica. La frecuencia y complejidad de esta patología ha involucrado en su manejo un amplio rango de médicos especialistas donde se incluyen Neurocirujanos, Ortopedistas, Radiólogos, Neurólogos, Internistas, Médicos familiares, Fisioterapeutas y Psiquiatras, así como especialistas paramédicos como los quiroprácticos.<sup>1</sup>

El proceso de degeneración discal es complejo y mal conocido con una evolución que inicia a corta edad y continúa durante toda la vida. Con el envejecimiento de la columna lumbar, el núcleo pulposo se deshidrata y se vuelve más fibroso, se desarrollan fisuras radiales en el anillo fibroso lo cual permite el desplazamiento del núcleo pulposo causan-

do disminución del tamaño hasta que ocurre un colapso donde la integridad biomecánica de la columna se encuentra alterada.

La asociación de la degeneración discal con el dolor lumbar crónico, ha sido controvertida. Esto ha generado el uso de múltiples métodos diagnósticos por imagen para comprender los cambios morfológicos macroscópicos, fenómenos bioquímicos y patología subyacente. Dentro de estos métodos se han incluido radiografías simples, mielografías, discografías, tomografía computada, mielografía/CT, discografía/CT, imagen por Resonancia magnética y últimamente discografía/IRM1-5.

Históricamente, el clínico solo contaba con la historia clínica y la exploración física para llegar a un diagnóstico. Esto resultaba frecuentemente en una exploración lumbar normal.

provocado, TC: Tomografía computada. IRM: Resonancia magnética.

#### ABSTRACT

The successful management of lumbar pain requires the precise anatomic localization of its origin. Lumbar discography followed by a CT, is a valuable tool to determine the importance of doubtful disc abnormalities or in multiple levels, determining the type of herniation and defining the surgical options in the evaluation of previously operated spines. In 89-94% of patients, CT discography can correctly predict the type of herniation as a protrusion, extrusion, sequestration or internal disruption. The main finding is disc

stimulation where the provoked pain determines if the disc is the origin of the pain. The diagnosis and applications of lumbar discography have always been controversial and this position has not changed even with the introduction of computed tomography and magnetic resonance imaging. This technique has been used for the study of lumbar disc degeneration and has provided information not obtainable with other means.

#### KEYWORDS

Lumbar pain. Disc degeneration. Radial fissures. Discography. Provoked pain. CT: Computed Tomography. MRI: Magnetic Resonance Imaging.

El exitoso manejo del dolor lumbar crónico requiere una exacta localización anatómica del origen del dolor por lo que actualmente es necesario intentar determinar la relación causal entre un dato imagenológico anormal y un síntoma clínico como lumbalgia o ciática.<sup>3,5</sup>

### Historia

Schmorl es acreditado como el primero en inyectar un disco lumbar para su visualización en 1929.

En 1940 Limbdom, un Radiólogo sueco fue el primero en describir una punción diagnóstica con rojo carmín en discos de cadáveres y quien acuñó el término de discografía. En este artículo y con el desarrollo del Pantopaque en 1940 como medio de contraste radiográfico; Limbdom puntualiza en 1948 "Punción diagnóstica del disco con medio radiopaco para demostrar rupturas discales y protrusiones y señala si los síntomas del paciente se originan del disco puncionado".<sup>1,5,7</sup>

### Controversia y actualidad

Mientras muchos clínicos creen que la discografía ayuda a identificar condiciones como disrupción interna del disco y verifica los niveles de discos dolorosos antes de la cirugía, otros la encuentran como una prueba poco efectiva, de beneficios cuestionables y que incluso puede guiar hacia una cirugía inapropiada.<sup>8</sup>

Una encuesta realizada en 1988 entre miembros de la North American Spine Society reveló que un 53% de los en-

cuestados consideran a la discografía como un auxiliar importante para determinar los niveles de fusión.<sup>1</sup>

Aunque originalmente la discografía se introdujo como una técnica para el estudio de la herniación discal esta añade poca información cuando se dispone de IRM, y/o Tomografía, por lo tanto la discografía no debe competir con la IRM o Tomografía computada en el diagnóstico de herniación discal y aunque estos tienen un lugar privilegiado en la investigación de el dolor radicular, también ofrecen poco en la investigación de dolor lumbar crónico y dolor referido. Y es aquí donde muchos clínicos y discografistas comparten opiniones acerca de la utilidad de la discografía como un método fisiológico para provocar dolor y determinar si el disco es el origen del dolor.

La duda que no se ha resuelto y donde existe la mayor controversia, es ¿por qué la discografía resulta dolorosa en un paciente y en otro no?

Esto ha imposibilitado demostrar una relación causa y efecto, lo cual conduce a la aseveración original de Holt en 1968 encontrando una tasa de falsos positivos de un 26% donde puntualiza: "¿cómo puede afirmarse si un trastorno interno es tan sintomático que merezca ser motivo del objetivo terapéutico, sobre todo quirúrgico, o si no representa más que un proceso senil?" y concluye que la especificidad de la discografía es deficiente.

Quienes recomiendan esta técnica admiten que existe una alta prevalencia de anomalías en los nucleogramas, sin embargo además de la morfología del disco deben tomarse en cuenta el volumen inyectado, de ser

posible la manometría y muy en especial valorar adecuadamente la respuesta al dolor, para que los síntomas puedan atribuirse a una anomalía observada en el disco. La combinación con la tomografía, en especial multicorte proporciona información adicional demostrando con mucha exactitud la extensión de las fisuras radiales, herniaciones, degeneración, ruptura y su relación con estructuras neurales adyacentes.

En 1995 el comité de la North American Spine Society realizó una amplia revisión de la literatura y se concluyó que la mayor parte de artículos actuales apoyan la discografía en pacientes seleccionados, lo cual continúa vigente.<sup>3,8,9</sup>

Aunque muchos autores concuerdan en que la RM es el método de búsqueda ideal en el diagnóstico de la degeneración discal, también concuerdan en que la discografía CT es un método invasivo auxiliar que hay que tener en cuenta en la planeación quirúrgica ya que es la única prueba fisiológica provocadora de dolor y que en casos dudosos o difíciles debe ser tomada en cuenta y en ocasiones puede ser indispensable.

Debido al auge de las imágenes por Resonancia magnética y a la importancia de la discografía como auxiliar diagnóstico, existen publicaciones sobre la utilidad de la realización de discografía/RM con Gadolinio intradiscal como un método de imagen aceptable de la patología discal en especial en pacientes alérgicos al medio de contraste yodado y en quienes quieren limitar su exposición a la radiación.<sup>2</sup>

Actualmente con la comercialización de las prótesis de disco, la discografía ha resurgido y sigue siendo un importante auxiliar diagnóstico para la adecuada planeación quirúrgica de los discos sintomáticos.<sup>10</sup>

## Discografía

Este es un método invasivo seguro, que mediante la adecuada inyección de medio de contraste radiológico en el núcleo pulposo del disco intervertebral permite entre otras cosas valorar la morfología del núcleo y determinar la integridad del anillo fibroso. Además que de acuerdo con muchos autores la discografía es un método fisiológico de evaluación con parámetros volumétricos, manométricos, radiográficos y provocación de un dolor que es reconocido por los pacientes como similar o idéntico a su molestia y además puede ser graduado por el paciente.<sup>1,5</sup>

## Indicaciones

En general la discografía está indicada en la evaluación de pacientes con dolor espinal no remitente donde exista la sospecha de un disco patológico y que serán evaluados para un probable tratamiento quirúrgico.

Antes de una discografía los pacientes deberán ser estudiados con otros métodos de imagen como la RM, TC y/o mielografía.

A continuación se mencionan condiciones especiales donde se deberá considerar la realización de la discografía, seguida de cortes tomográficos siempre que sea posible.<sup>1,5,9,12</sup>

1. Cuando la IRM, TC o mielografía aportan datos negativos o poco concluyentes de enfermedad discal, en especial a nivel de L-5-S1.
2. Cuando la IRM, TC o mielografía son positivos con múltiples niveles de enfermedad discal. La discografía discierne el disco sintomático.
3. Datos equivocados de IRM, TC o mielografía.
4. Cuando un dolor lumbar recurrente en una columna postoperada crea dificultad para diferenciar entre dolor discal recurrente vs. tejido cicatrizal.
5. Para evaluación del dolor en una técnica postquirúrgica fallida de un síndrome lumbar doloroso donde se habrá de determinar si existe una pseudoartrosis dolorosa o un disco sintomático posterior a la fusión de un segmento.
6. Como una prueba preliminar a la fusión espinal para evaluar los discos por arriba y por abajo del nivel planeado de fusión.
7. Aunque la quimionucleolisis es considerada obsoleta en Estados Unidos, aún se realiza en Europa y Canadá. La discografía es necesaria como una prueba de seguridad preliminar a la quimionucleolisis.
8. La discografía puede usarse antes de la inyección de cortisona o anestésico intradiscal.

## Técnica

El paciente debe ser evaluado antes de el procedimiento, se revisan minuciosamente los estudios de imagen para identificar los niveles afectados, se interroga acerca de las características de el dolor y se le advierte de la importancia del dolor provocado por el procedimiento. Los riesgos, complicaciones y detalles de la técnica deben ser adecuadamente explicados y totalmente comprendidos para la firma de una hoja de consentimiento informado.

Es importante realizar un análisis psicológico del paciente y valorar como describe su dolor ya que los pacientes aprensivos tienden a exagerar la percepción del dolor. También se debe instruir al paciente para que pueda graduar el dolor en una escala del 0-10 donde el 0= sin dolor y el 10 es el dolor más fuerte que ha presentado.

Siendo el objetivo del procedimiento la provocación del dolor, este debe ser realizado solo con anestesia local, sin embargo y en especial si el paciente se encuentra ansioso puede usarse analgesia neuroléptica leve para permitir que el paciente responda adecuadamente al estímulo doloroso. Los medicamentos que se sugieren son diazepam, midazolam y meperidina en dosis bajas. Posterior al procedimiento generalmente se exagera el dolor por lo que es necesaria una analgesia IV que disminuya o mitigue el dolor provocado.

Los instrumentos son, una aguja de insulina para la anestesia de la piel y tejido subcutáneo. Una aguja espinal 22 g. para la anestesia profunda de tejidos blandos. Aguja Chiba 22 g de 20 cm y 18 g de 15 cm, cuando se realiza técnica con dos agujas, jeringas de 10 ml y 3 ml. lidocaína simple al 1 o al 2% y contraste no iónico. El procedimiento se realiza bajo control fluoroscópico con un arco en C ó de ser posible en un equipo biplano.

El paciente puede colocarse en decúbito ventral para su comodidad o en decúbito lateral izquierdo para comodidad del radiólogo, posición que es preferida en nuestra institución.

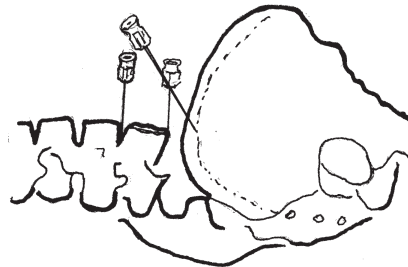
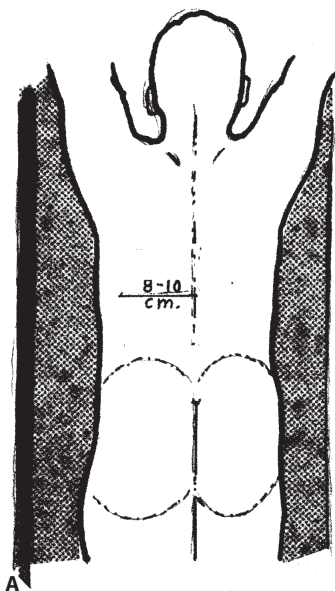
La piel es preparada con solución antiséptica y se colocan campos estériles.

El abordaje para L3-L4 y L4-L5 se realiza a ocho a diez cm de la línea interespinosa y en pacientes obesos puede ser hasta 12 a 14 cm. El abordaje para L5-S1 es más complica-

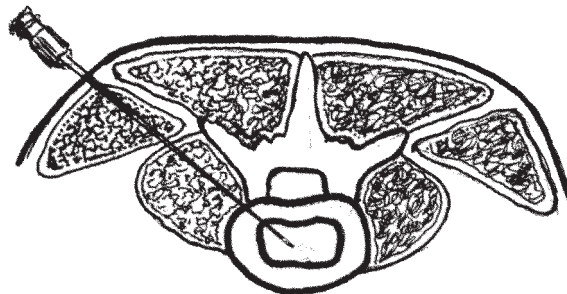
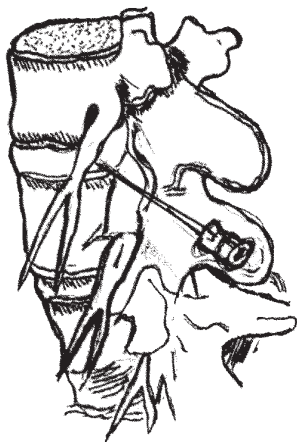do, en ocasiones es preferible usar agujas con punta curva y se realiza a un centímetro lateral y proximal al punto de entrada de L4-L5. (Figura No.1a y 1b). Si existen dificultades se puede realizar un abordaje posterior transdural aunque se puede acompañar de mayores complicaciones.

Los puntos de entrada se anestesian con lidocaína simple al 1-2% así como el tracto de entrada con una aguja espinal hasta antes del nervio. Una vez realizado esto se pueden usar dos técnicas; una con entrada directa hasta el disco mediante aguja Chiba calibre 22 g. que es la que realizamos o con doble aguja donde primero se introduce una aguja calibre 18 g de 15 cm aproximadamente a un cm antes del disco y se retira el estilete para introducir una aguja Chiba 22 g de 20 cm hasta el centro del disco.

Cualquiera que sea la técnica escogida primero se elige el punto de entrada mediante fluoroscopia, con un marcador radiopaco a nivel de la piel, identificando el espacio y la angulación en relación a la lordosis. Se prefiere que la aguja penetre con una discreta angulación caudocefálica, de esta manera la aguja pasa por la base de un espacio triangular formado por el nervio y su relación con la columna, donde el vértice se encuentra a nivel de la emergencia en el agujero de conjunción y la base con una línea horizontal imaginaria a nivel de el borde superior del cuerpo vertebral inferior. De esta manera se disminuye o se evita la irritación del nervio, ya que frecuentemente se provoca dolor lumbar intenso antes de la inyección en el núcleo, lo que puede dificultar la valoración del dolor (Figura No. 2A).



**Figura No. 1A y 1B.** El paciente es colocado en decúbito ventral o en decúbito lateral. La línea paramedia se localiza de 8 a 10 cm laterales a la línea media. El sitio de inserción para L5-S1 es a 1 cm lateral y proximal del punto de entrada de L4-L5.



**Figura No. 2a y 2b.** Discreta angulación caudocefálica para evitar irritación nerviosa. Figura No. 2B. Angulación de 45° a 60° en relación al plano sagital.

Para L3-L4 y L4-L5, la aguja se deberá introducir con una angulación de aproximadamente 45-60° en relación al plano sagital del paciente, dirigiéndola hacia el centro del disco, al penetrarlo se puede percibir una mayor resistencia durante el paso a través del anillo fibroso y menor resistencia en el núcleo pulposo.

Para la punción de L5-S1 la aguja se dirige con una angulación de 50-60° en relación al plano sagital del paciente (Figura No. 2B) y una angulación caudocefálica de 30° o más (esta angulación puede ser mejor evaluada en proyección AP). Como se mencionó, este espacio es más difícil ya que habitualmente se encuentra disminuido, las crestas ilíacas pueden ser altas y puede existir mega apófisis transversas además de la orientación caudal del disco. Es por esto que en ocasiones es necesario el uso de agujas con punta curva.

Durante el procedimiento la aguja debe dirigirse bajo control fluoroscópico en posiciones lateral, AP, y oblicua, confirmando una adecuada posición cuando la punta de la aguja se encuentra en el centro del espacio intervertebral en las tres posiciones (Figura No. 3a, 3b y 3c).

La inyección del medio de contraste se realiza preferentemente una vez colocadas las agujas en todos los niveles y confirmada su adecuada posición. Se inyecta contraste no iónico con una jeringa de tres ml para hacer una adecuada presión de la inyección. Debe ser valorado el volumen, la resistencia, la respuesta al dolor y las características radiológicas del nucleograma.

Un núcleo pulposo normal acepta de uno a dos ml, cuando es patológico puede aceptar mayores cantidades e incluso se puede fugar hacia el espacio epidural.<sup>1,5,9,11</sup>

**Radiografías y TC Postdiscografía.** Se toman proyecciones AP y lateral en los siguientes 20 minutos, antes que el contraste se elimine y se obtengan imágenes poco diagnósticas. Las proyecciones oblicuas pueden ser complementarias.

En el disco de L5-S1 la proyección AP deberá tener una angulación caudocefálica en relación al espacio.

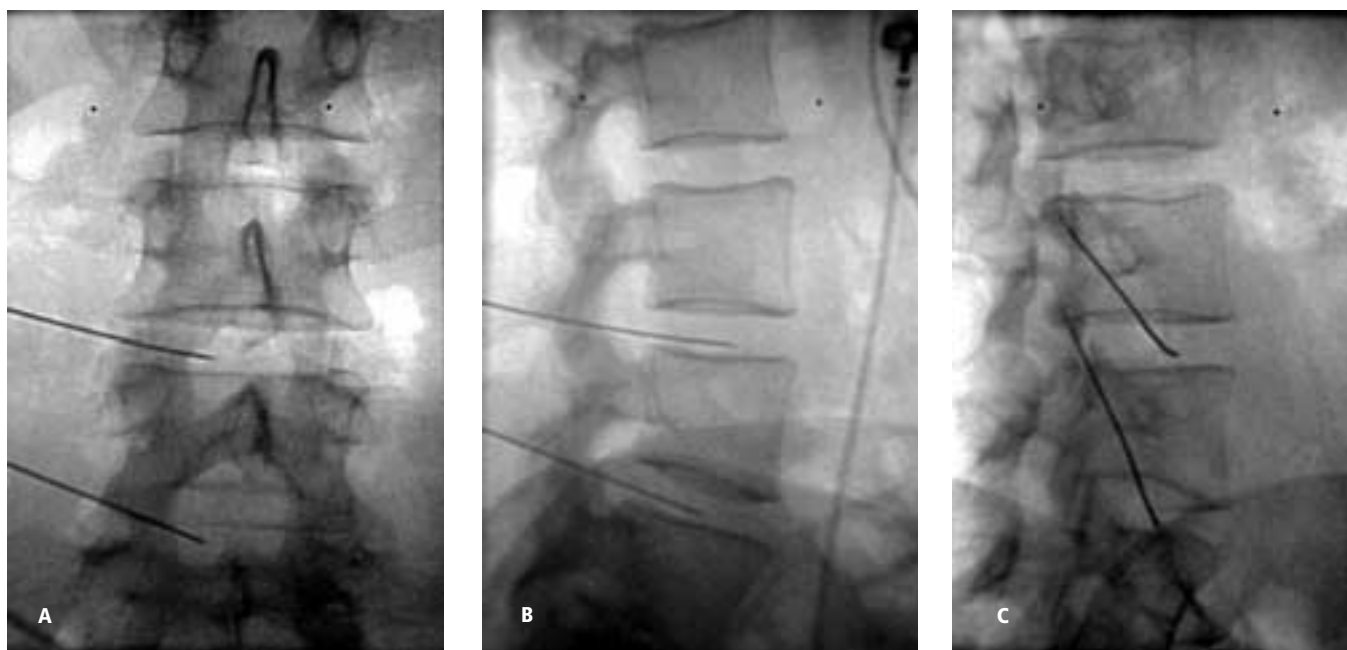
En individuos obesos las imágenes pueden ser de baja calidad por lo que algunos autores prefieren la realización de substracción digital.

La evaluación mediante TC deberá realizarse en las primeras dos horas posteriores a la discografía. Es fundamental para un estudio imagenológico integral de la patología discal ya que nos permite evaluar los diferentes grados de fisuras radiales, la inyección en el anillo fibroso (anulograma), también determina el tipo de lesión como la disrupción interna, protrusión, extrusión, sequestro y colección epidural. Además se pueden diferenciar entre anomalías del nervio y patología discal, así como una evaluación detallada de los cambios degenerativos y posquirúrgicos.<sup>1,5,9,11</sup>

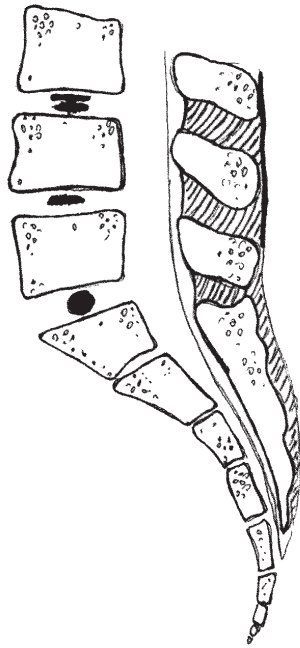
Vanharanta y cols.<sup>1</sup> encontraron que la discografía TC es positiva hasta en un 88% de los discos sintomáticos. En especial la discografía TC es más sensible en L5-S1.

Linson y Crowne<sup>5</sup> compararon la IRM con la discografía TC encontrando hasta un 94% de correlación. En otro estudio similar Loneragan y cols.<sup>1</sup> encontraron una correlación de más del 90%, de la IRM con la discografía TC.

En nuestra institución los resultados preliminares son similares al resto de la bibliografía.



**Figura No. 3a, 3b, 3c.** Proyecciones AP, lateral y oblicua donde se confirma la posición central de la aguja.



**Figura 4.** Variantes morfológicas en una discografía normal. Bilocular, unilocular rectangular y unilocular esférica.

**Interpretación de resultados.** Para una adecuada interpretación de la discografía se requiere recolectar la siguiente información:

- 1.- El volumen de contraste inyectado. Un disco normal acepta de uno a dos ml sin dolor o dolor leve y diferente. Los discos patológicos generalmente aceptan mayores cantidades y más aún cuando existen fugas. La inyección en el anillo fibroso se puede sospechar por el poco volumen aceptado (<0.5 ml).
- 2.- La resistencia del núcleo durante la inyección debe ser evaluado cualitativamente por el clínico o si es posible cuantitativamente mediante manometría. Los discos normales ofrecen cierta resistencia y en los discos patológicos esta disminuye. La inyección en el anillo ofrece mucha resistencia.
- 3.- La distribución del contraste (variantes morfológicas normales, fisuras, patrón anular y fugas).
- 4.- Respuesta al dolor, que como se ha mencionado es el dato más importante y se debe tener cuidado en la interpretación tanto por el paciente como por el discografista.<sup>9</sup>

**Patogénesis del disco doloroso.** La provocación del dolor es el aspecto más importante en la discografía por lo que debe ser bien comprendido para su correcta evaluación.

Se han descrito cuatro mecanismos que pueden provocar un disco doloroso:

- 1 Compresión nerviosa.
- 2 Irritantes químicos.

- 3 Tejido de granulación.
- 4 Inestabilidad.

**Compresión nerviosa.** Es responsable de aproximadamente 5% de los pacientes con degeneración discal. La compresión crónica o intermitente condiciona desmielinización del nervio lo que lo torna altamente sensible a la hipoxia, mediadores químicos, inflamación y compresión.

**Irritantes químicos.** El disco en degeneración puede producir múltiples irritantes químicos como ácido láctico, glucosaminoglicanos, histamina, prostaglandinas y un PH bajo (ácido), irritando terminaciones nerviosas dentro del disco y también pueden fugar hacia el espacio epidural provocando una irritación crónica.

**Tejido de granulación.** Se ha probado la presencia de tejido de granulación a nivel de terminaciones nerviosas en las fisuras radiales y transversas tornándolas muy sensibles a agentes químicos irritantes como a la presión. Este tejido de granulación puede observarse como una zona de alta intensidad en el T2 pesado en IRM, este es considerado como un dato confiable de disrupción discal y disco doloroso.

**Inestabilidad.** La disrupción interna del disco, con la presencia de múltiples fisuras radiales en la enfermedad degenerativa discal disminuye la absorción de fuerzas de choque aumentando la presión interna.<sup>1,13-15</sup>

**Dolor provocado por la discografía.** El dolor durante la discografía es un dato que debe ser relacionado no solo con las anomalías anatómicas, sino también con la personalidad del paciente, ya que pacientes hipocondríacos, histéricos y deprimidos tienden a exagerar su reporte del dolor durante la discografía, por esto algunos autores sugieren que este tipo de pacientes sean evaluados mediante el test de Minnesota multiphasic personality inventory.<sup>1,13,15</sup>

Brodsky y Binder,<sup>1</sup> sugieren cinco mecanismos que explican la provocación del dolor en el disco durante la discografía:

- 1 Elongación de fibras en un anillo anormal.
- 2 Extravasación de sustancias químicas irritantes.
- 3 Presión en los nervios.
- 4 Presencia de tejido de granulación.
- 5 Hiperflexión de facetas articulares posteriores.

También la lesión del cartílago del platillo vertebral con la aguja puede causar un intenso dolor.

La realización de la discografía en el sitio ipsilateral del dolor no induce a una mayor incidencia de resultados falsos positivos.<sup>14</sup>

**Morfología del disco.** La morfología normal de un disco es variada y puede ser unilocular, bilocular, esférica o rectangular (Figura No. 4).

Un disco degenerado ha perdido agua y puede tener fisuras o desgarros del anillo fibroso de los cuales se han descrito tres tipos:

**Desgarros radiales.** Se extienden radialmente del núcleo pulposo hacia la periferia y son encontrados en todos los casos de herniación o abombamiento discal.

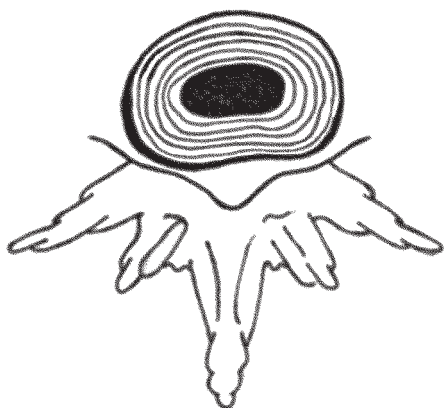
**Desgarros concéntricos.** Son desgarros circunferenciales que se asocian a una delaminación de las láminas del

anillo fibroso, se consideran resultado del envejecimiento después de la tercera década y no se consideran clínicamente significantes.

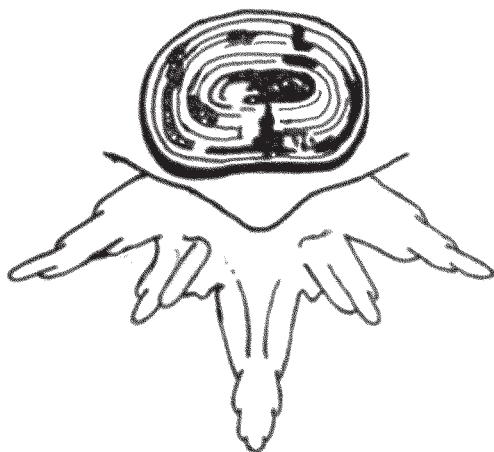**Desgarros transversales.** Son desgarros de los bordes que significan avulsión de las fibras de la periferia del anillo fibroso. Generalmente se encuentra en pacientes mayores de 30 años.

**Terminología de la enfermedad discal.** La terminología para describir la condición del disco es a menudo confusa. Pero son seis terminologías mayormente descritas para categorizar la enfermedad discal.

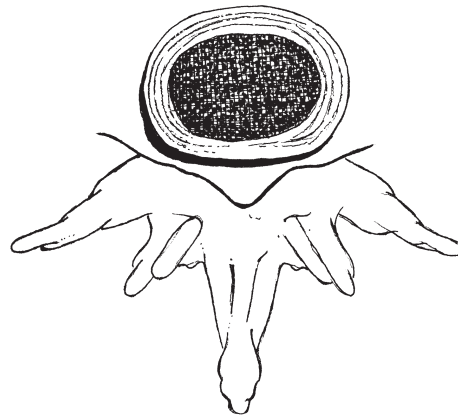
**Disco normal.** El contenido hídrico es normal y la inyección del contraste permanece dentro del núcleo pulposos.



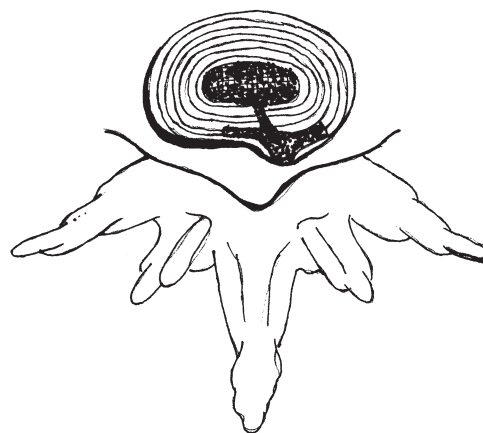
**Degeneración discal.** El disco ha perdido agua y el discograma muestra una imagen compleja con múltiples fisuras radiales y puede haber fuga de contraste. A menudo se asocia a un abombamiento discal.



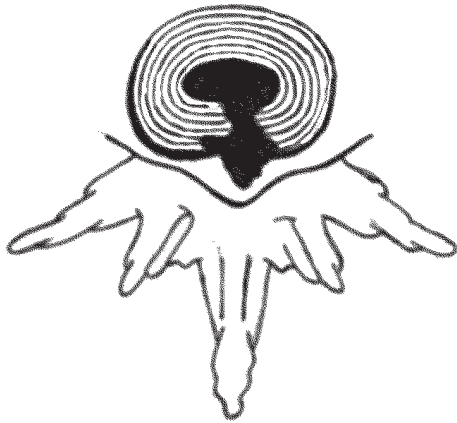**Abombamiento discal.** Existe una laxitud anular que permite un abombamiento circunferencial simétrico y difuso. El discograma muestra múltiples fisuras en un anillo con fibras más periféricas intactas.



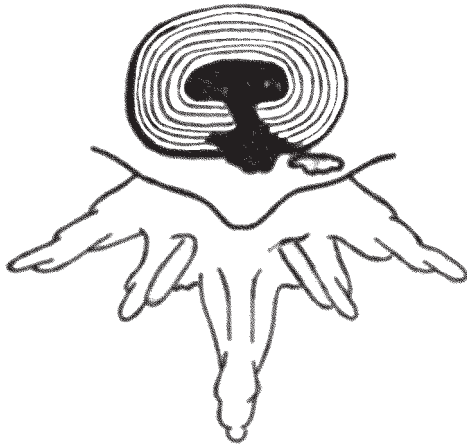**Protrusión o herniación discal.** Existe una protrusión focal del núcleo que generalmente puede ser central, paracentral o asimétrica con un ligamento longitudinal posterior intacto. El discograma puede asociarse con fisuras radiales además de la protrusión con o sin fugas.



**Extrusión discal.** El núcleo pulposos presenta una extensa protrusión a través de todas las fibras del anillo fibroso y del ligamento longitudinal posterior. En la discografía se puede observar el núcleo a través de la fisura anular con fuga del contraste hacia el espacio epidural.



**Disco secuestrado.** El núcleo pulposo se encuentra extruido, separado del disco y secuestrado en el espacio epidural con fuga al mismo.



#### Clasificación modificada de Dallas

Esta clasificación describe la morfología del disco en la disrupción discal. La escala original presentaba del cero al tres para la disrupción discal. April y Bogduk<sup>1</sup> introdujeron la clasificación modificada descrita a continuación:

Grado 0; contraste dentro de un núcleo pulposo normal.

Grado 1; el contraste se extiende de manera radial en fisuras a nivel del tercio interno del anillo fibroso.

Grado 2; el contraste se extiende en fisuras hasta el tercio medio.

Grado 3; fisura o fisuras que se extienden hasta el tercio externo del anillo pero no abarcan más de 30° de la circunferencia del disco.

Grado 4; fisuras de grado tres que se extienden en más de 30° de la circunferencia discal.

Grado 5; fisuras gruesas focales o circunferenciales y fuga de contraste extra anular.

Bernard ha llamado al secuestro tipo seis y al desgarro anular difuso tipo siete.<sup>1,16</sup>

#### Complicaciones

La discografía al ser un método invasivo no está exenta de complicaciones, de las cuales la más temida es la discitis, donde se ha aislado *Staphylococcus epidermis*. Aunque es considerada como poco frecuente ya que en general se calcula un 0.2%, algunos investigadores recomiendan el uso de antibióticos.

Otras complicaciones mencionadas son la punción espinal, meningitis, aracnoiditis, hemorragia intratecal y reacción alérgica.<sup>1,9,11,17</sup>

#### Discusión

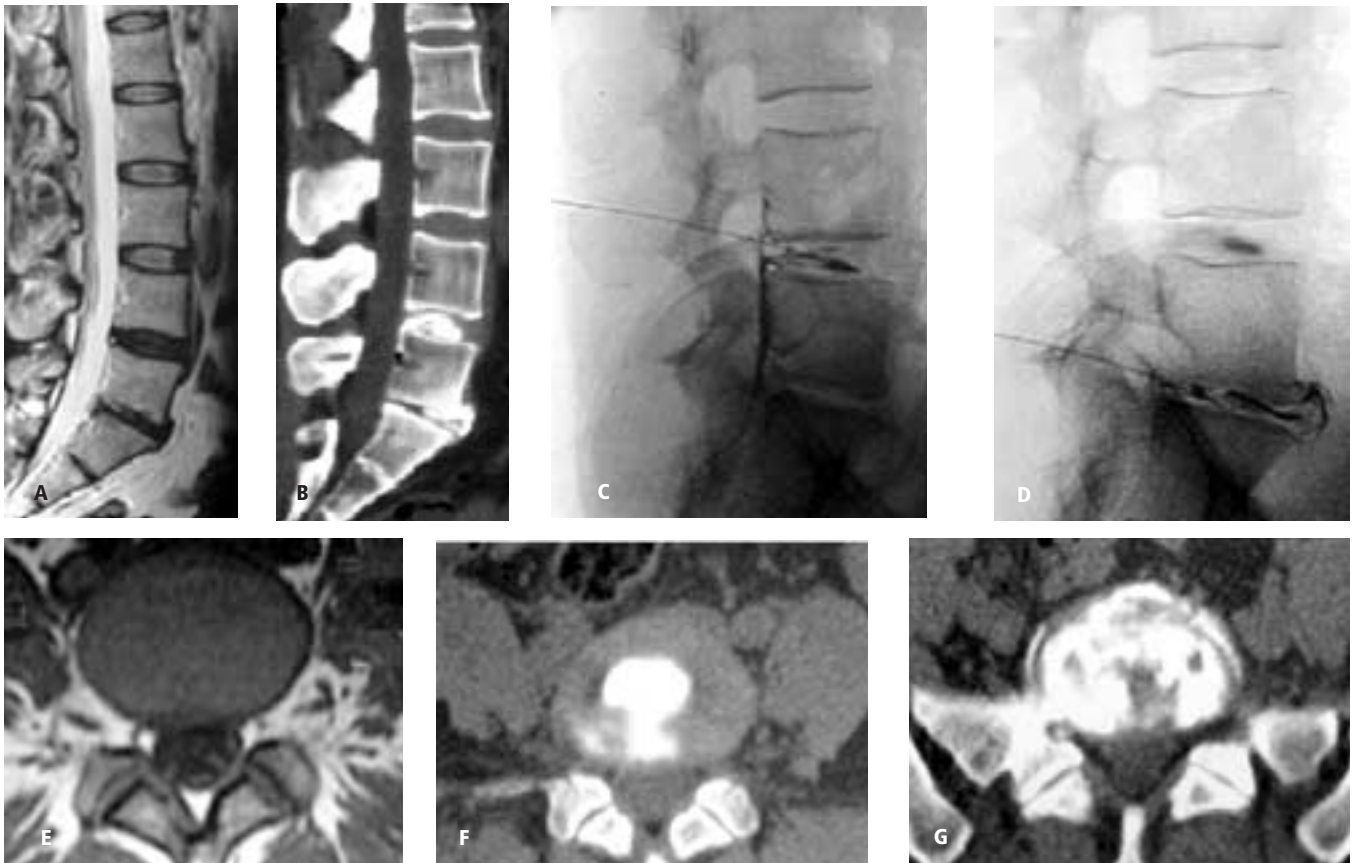
A pesar de que existen muchas publicaciones a nivel mundial en pro y en contra de la discografía, esta sigue siendo controversial y actualmente poco practicada en México, la mayoría de veces por la poca experiencia tanto de clínicos como radiólogos. Sin embargo, últimamente en nuestro país el interés por la discografía ha resurgido debido a la comercialización de las prótesis de disco. Por lo que es importante identificar los factores que pueden alterar los resultados y estos incluyen; la mala selección del paciente, indicación inapropiada, experiencia limitada del discografista que puede sobre-valorar el dolor en pacientes histéricos, inadecuada graduación del dolor por parte del paciente, mala colocación de la aguja (anulograma) y confusión de dolor no discogénico como en el caso de irritación nerviosa por la aguja, dolor por hiperflexión de las facetas articulares con degeneración, inyección subcondral, etc.

Teniendo en cuenta estos factores, la discografía TC puede ser de mucha ayuda, sobre todo para identificar el disco sintomático cuando se encuentran afectados múltiples niveles, ya que hasta un 50% de discos degenerados pueden ser asintomáticos.

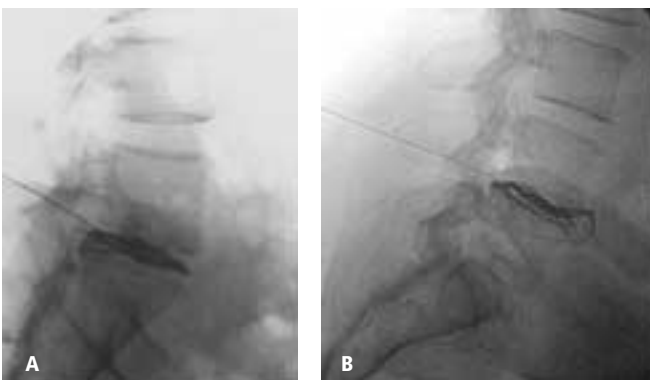
La IRM es el método diagnóstico considerado como el más adecuado para el estudio de la enfermedad degenerativa discal, donde se ha mencionado que la hiperintensidad en T2 pesado de el tejido de granulación, es un dato fiable de disco doloroso. Sin embargo la discografía es el único método fisiológico provocador de dolor y se ha encontrado una correlación con discos sintomáticos de hasta un 89-94% en pacientes adecuadamente seleccionados y evaluados.

Debido a que el exitoso manejo del dolor lumbar crónico requiere una exacta localización anatómica del origen del dolor, el radiólogo y el clínico deben sumar esfuerzos para determinar la relación causal entre un dato imagenológico anormal y un síntoma clínico como lum-

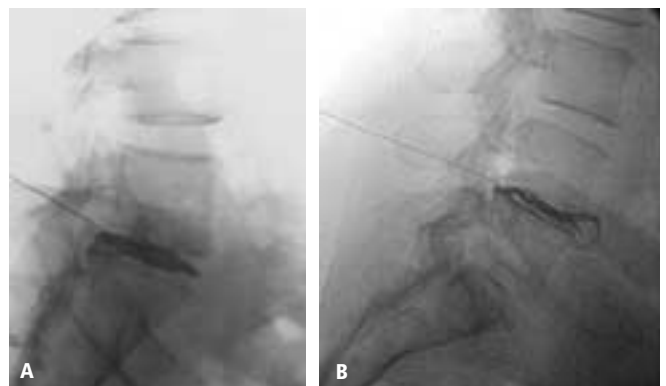




**Figura No. 5a.** IRM en T2 pesado observándose L4-L5 con degeneración discal, protrusión dorsal y pequeño foco hiperintenso de tejido de granulación. L5-S1 degeneración discal con herniación discal. Figura No. 5b, reconstrucción sagital de discografía TC, L4-L5 extrusión discal con fuga de contraste subligamentaria, L5-S1 degeneración discal con herniación ventral. Figura No. 5c y 5d, discografía proyección lateral, L4-L5 protrusión discal con fuga de contraste subligamentaria. L5-S1 degeneración discal con herniación ventral. Figura No. 5e, IRM axial en T1, L4-L5 abombamiento posterolateral derecho. Figura No. 5f, discografía TC axial, L4-L5 extrusión discal posterior y desgarro circunferencial posterior derecho. Figura No. 8G, discografía CT axial, L5-S1 degeneración o disrupción discal con múltiples fisuras radiales grado 3 en más de 30°.



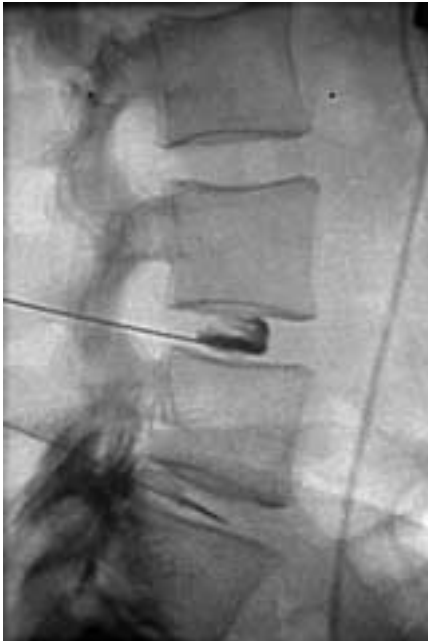**Figura No. 6a y 6b.** Discografía lumbar AP y lateral. L3-L4 disco normal. L4-L5 disco normal en AP, extrusión discal posterior en lateral. L5-S1 disrupción discal con fisuras radiales grado III en su totalidad, dolor positivo.



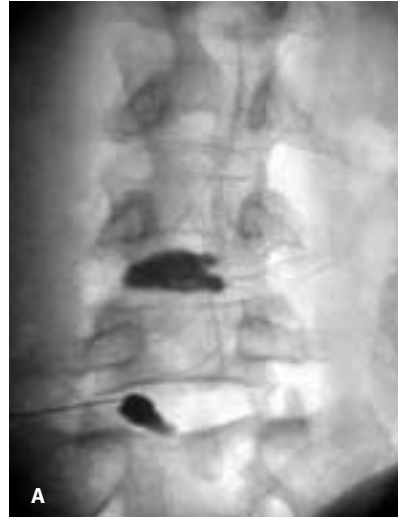**Figura No. 7a y 7b.** discografía lateral extrusión discal posterior con ruptura de ligamento longitudinal posterior. Figura No. 10B, protrusión discal ventral.

balgía o ciática. En base a esto se debe echar mano a todos los elementos diagnósticos al alcance, como placas radiográficas simples, mielografía, TC, IRM y la discogra-

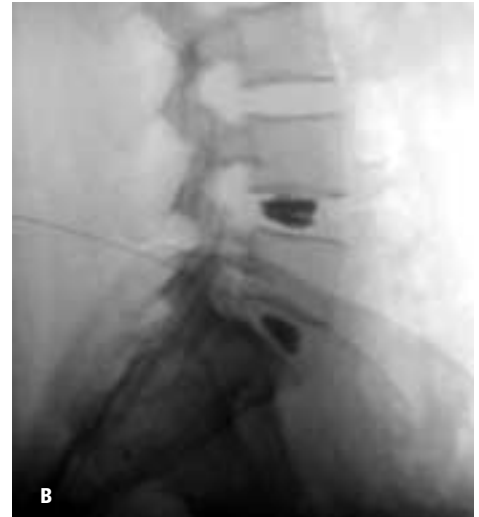fía o de preferencia discografía TC, siempre y cuando se encuentre bien indicada puede aportar datos significativos y determinantes.



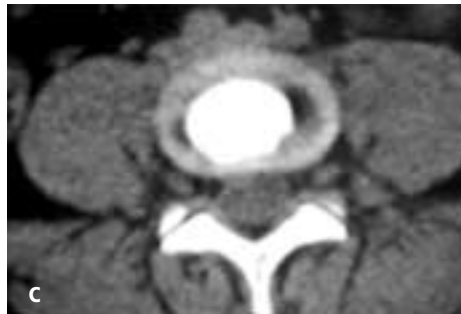**Figura No. 8.** discografía lateral L3-L4 disco normal. L4-L5 fuga epidural.



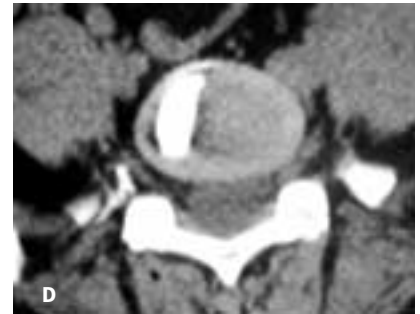A



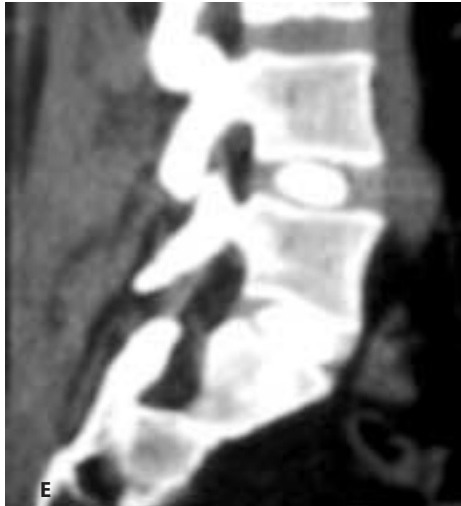B



C



D



E

**Figura No. 9a y 9b.** Discografía AP y lateral, 9c y 9d discografía TC axial y E discografía TC sagital. L4-L5 discreto abombamiento discal derecho en 9a y 9c, 9b y 9E normal. L5-S1 anulograma en 9a y 9d, 9b y 9e normal.

## Conclusión

La discografía es un método diagnóstico invasivo, valioso, confiable y seguro para el estudio de la degeneración discal. Combinado con la tomografía computada se puede recavar información no obtenida por otros métodos, ya que es la única prueba fisiológica provocadora de dolor. A pe-

sar de esto la discografía debe ser tomada como un importante auxiliar diagnóstico que ayuda a identificar condiciones como disrupción interna del disco y verifica los niveles de discos dolorosos antes de la cirugía y no debe ser tomado como un método de búsqueda en la enfermedad degenerativa discal.

## Referencias

1. Tehranzadeh J. Radiologic Clinics of North America. Discography 2000. May 1998;36:3:463-495.
2. Huang T, Zucherman J, Hsu K, Shapiro M, Lentz D, Gartland J. Gadopentetate Dimeglumine as an Intradiscal Contrast Agent. SPINE 2002;27:8:839-843.
3. Gordon R Bell, MD; Michael T Modic, MD. Radiología de la columna lumbar, en Rothman-Simeone Columna Vertebral. 4ª ed. McGraw-Hill Interamericana. 2000;1:119-120.
4. Southern E, Fye M, Panjabi M, Tech D, Patel T, Cholewicki J. Disc degeneration. A human cadaveric study correlating magnetic resonance imaging and quantitative discomanometry. SPINE 2000;25:17:2171-2175.
5. Bernard T. Lumbar discography followed by computed tomography. Refining the diagnosis of low-back pain. SPINE 1990;15:7:690-707.
6. Yasuma T, Ohno R, Yamauchi Y. False negative lumbar discograms. Correlation of discographic and histological findings in postmortem and surgical specimens. The Journal of Bone and Joint Surgery. October 1988;70-A:9:1279-1289.
7. Ideman T, Malmivaara A, Mooney V. The value of the axial view in assessing discograms. An experimental Study with cadavers. SPINE 1987;12:3:299-304.
8. Bogduk N, Modic M. Controversy lumbar discography. SPINE 1996; volume 21: number 3, pp 402-404.
9. Mooney V, Halderman S, et al. Position statement on discography. The Executive Committee of North America Spine Society. SPINE. 1988;13:12:1343.
10. Kurt P, Schellhas, MD. Pain imaging: Discography, in: Fardon DE, Garfin S, et al. Orthopaedic knowledge update: spine 2, 2th edition, American Academy of Orthopaedic Surgeons, Rosemont, Illinois. 2002;81-84.
11. Afshin Gangi, MD, PhD; Stephane Guth, MD; Jean-Louis Dietemann, MD and Catherine Roy, MD. Interventional Musculoskeletal Procedures. Radiographics. 2001;21:E1-el.
12. Vanharanta H, Sachs L, et al. The relationship of pain provocation to lumbar disc deterioration as seen by CT/Discography. SPINE 1987;12:3:295-298.
13. Block A, Vanharanta H, Ohnmeiss D, Guyer R. Discographic pain report. Influence of psychological factors. SPINE 1996;21:3:334-338.
14. Cohen S, Larkin T, Fant G, Oberfoell R, Stojanovic M. Does needle insertion site affect diskography results? SPINE 2002;27:20: 279-2283.
15. Weinstein J, Claverie W, Gibson S. The pain of discography. SPINE 1988;13:12:1344-1348.
16. Sachs B, Vanharanta H, et al. Dallas discogram description. A new classification of CT/Discography in low-back pain. SPINE 1987;12:3:287-294.
17. Guyer R, Collier R, et al. Discitis after discography. SPINE 1988;13:12:1352-1354.
18. Grubb S, Kelly C. Cervical discography: Clinical implications from 12 years of experience. SPINE 2000;25:11:1382-1389.
19. Carragee E, Chen Y, Tanner C, Hayward C, Rossi M, Hagle C. Can discography cause long-term back symptoms in previously asymptomatic subjects? SPINE 2000;25:14:1803-1808.
20. Carragee E, Chen Y, Tanner C, Troung T, Lau E, Brito J. Provocative discography in patients after limited lumbar discectomy. A controlled, randomized study of pain response in symptomatic an asymptomatic subjects. SPINE 2000;25:23:3065-3071.
21. Derby R, Howard M, Grant J, Lettice J, Peteghem V, Ryan D. The ability of pressure-controlled discography to predict surgical and nonsurgical outcomes. SPINE 1999;24:4:364-372.
22. Carragee E, Chen Y, Tanner C, Troung T, Lau E, Brito J. False-positive findings on Lumbar Discography. Reliability of Subjective concordance assessment during provocative disc injection. SPINE 1999; 4:23:2542-2547.
23. Heggeness M, Waters W, Gray M. Discography of lumbar discs after surgical treatment for disc herniation. SPINE 1997; 22:14:1606-1609.
24. Schellhas K, Pollei S, Gundry C, Heithoff K. Lumbar disc High-intensity zone. Correlation of magnetic resonance imaging and discography.
25. Yrjana M, Tervonen O, Vanharanta. Ultrasonic imaging of lumbar discs combined with vibration pain provocation compared with discography in the diagnosis of internal annular fissures of the lumbar spine. SPINE 1996;21:5: 571-575.
26. Vanharanta H, Guyer R, et al. Disc deterioration in low-back syndromes. SPINE 1988;13:12: 1349-1351.
27. Zucherman J, Derby R, et al. Normal magnetic resonance imaging with abnormal discography. SPINE 1988;13:12:1355-1359.
28. Schneiderman G, Flannigan B, et al. Magnetic resonance imaging in the diagnosis of disc degeneration: correlation with discography. SPINE 1987;12:3:276-281.
29. Grubb S, Lipscomb H, et al. The relative value of lumbar roentgenograms, metrizamide myelography, and discography in the assessment of patients with chronic low-back syndrome. SPINE 1987;12:3: 282-286.